

# 15.9 OBSTRUKČNÍ SLEEP APNOE SYNDROM (OSAS, OSA). DIAGNOSTIKA A LÉČBA.

CC

IVAN HYBÁŠEK



(viz též 2.11, 3.4.4., 6.4 , 3.13.7, 6.6.2),  
ISSN 1803-280X – verze I. 2019

# VYSVĚTLENÍ ZKRATEK A TERMÍNŮ

**OSA** – OPAKOVANÉ EPIZODY OBSTRUKCE HORNÍCH CEST DÝCHACÍCH  
**APNOE** – STAV BEZ DECHU DELŠÍ NEŽ 10 SEKUND A SNÍŽENÍ  
DECHOVÉHO OBJEMU O 80 % A VÍCE

**HYPOPNOE** – SNÍŽENÍ DECHOVÉHO OBJEMU POD 50 % S DESATURACÍ  
HEMOGLOBINU KYSLÍKEM NEJMÉNĚ O 3 % NA DOBU DELŠÍ NAŽ 10  
SEKUND

**CHOPN** – CHRONICKÁ OBSTRUKČNÍ PLICNÍ NEMOC

**URS, UARS** – UPPER AIRWAY RESISTENCE SYNDROME

**AHI** – APNEA HYPOPNEA INDEX

**RDI** – RESPIRATORY DISTURBANCE INDEX

**MALLAMPATI** – PŮVODNĚ HODNOCENÍ OBTÍŽNOSTI INTUBACE, V  
RÁMCI OSAS HODNOTÍ PROSTOR MEZI KOŘENEM JAZYKA A MĚKKÝM  
PATREM

**CPAP, SIPAP, BIPAP AJ. ZKRATKY** - PŘÍSTROJOVÉ ZAJIŠTĚNÍ  
PRŮCHODNOSTI HORNÍCH CEST DÝCHACÍCH PŘETLAKEM

**OSTATNÍ ZKRATKY A TERMÍNY JSOU VYSVĚTLENY V TEXTU**

**POZNÁMKA: VÝVOJ POZNATKŮ, MNOHDY JEN ZDÁNLIVÝCH, JDE  
V TÉTO OBLASTI RYCHLÝM TEMPEM, JAK SI TO ŽÁDÁ  
KVALIFIKOVANÝ OBCHOD.**

## **MALLAMPATIHO KLASIFIKACE**

Hodnotí vzájemnou polohu měkkého patra a kořene jazyka. Průsvit může být narušen skleslým patrem a nebo vyklenutým kořenem jazyka. Hodnotí se při široce, ale přirozeně otevřených ústech s klidovou polohou jazyka.

- 1 – jsou vidět patrové mandle a zadní stěna hltanu
- 2 a 3 – mezistupně k dalšímu hodnocení: mandle a zadní stěna hltanu jsou skryty z menší či větší části jazykem
- 4 – Hřbet jazyka kryje uvedené struktury zcela a je vidět jen na patro.

## **FRIEDMANNOVA KLASIFIKACE VELIKOSTI PATROVÝCH MANDLÍ**

Má význam zejména v dětském věku a v rané dospělosti.

- 1 – patrová mandle jsou skryté mezi oblouky
- 2 – nedosahují okraje zadního oblouku
- 3 – zadní oblouk je zcela zakryt mandlí
- 4 – zůstává úzký prostor mezi mandlemi pod uvulou
- 5 – mandle se ve střední čáře stýkají.



# PŘÍČINY PORUCH DÝCHÁNÍ VE SPÁNKU

## 1. Obstrukce dýchacích cest nebyla zjištěna:

- Hypoventilační a hypoxemický sy
- **Centrální SAS**
  - Cheyne-Stokesovo dýchání
  - sekundární (neurogenní, kardiogenní, nefrogenní aj. insuficience, diabetes)
  - intoxikace alkoholem, drogami, léky aj.
  - idiopatický

## 2. Obstrukce dýchacích cest byla prokázána:

- **částečná** - primární chrápání - ronchopatie
  - UARS
- **úplná** - obstrukční SAS = **OSAS**



# KRITERIA ZÁVAŽNOSTI OSAS

## POSUZUJÍ SE:

- Únavnost přes den
- Kardiovaskulární onemocnění
- AHI/RDI

## Dále

- predispozice: **OBEZITA**, muži, vyšší věk, nadměrné pití alkoholu, kouření
- přidružená onemocnění, jako **CHOPN**, ledvinová nedostatečnost, neurologická onemocnění, diabetes

**Riziko obezity: snížení nadváhy o 10 % sníží AHI o 50% zvětšením průsvitu hltanu zmenšeným ukládáním tuku ve stěně hltanu, zvýšením rigidity stěn a jejich odporu proti kolapsu stěn.**



# DĚLENÍ OSAS PODLE STUPNĚ ZÁVAŽNOSTI

**A = KARDIOVASKULÁRNÍ ONEMOCNĚNÍ**

**B = ÚNAVNOST VE DNE**

- **Lehký sy = AHI 10-20/hod. bez A nebo B**
- **Středně těžký sy =**
  - **AHI 10-20/hod. s A nebo B, nebo**
  - **AHI 20-60/hod. bez A nebo B**
- **Těžký sy = AHI 20-60/hod a více s A nebo B**



# DIAGNOSTIKA

## ○ **Anamnéza:**

- Vstupní dotazník (např. Pittsburgh Sleep Quality Index, nebo Epworth Sleeping Scale)
- Osobní pohovor, doplnění dotazníku, event. pohovor s partnerem, především se zaměřením na noční projevy (chrápání a sleep apnoe)

## ○ **Vyšetření:**


- **ORL** včetně endoskopie (Müllerův manévr, simulace spánku, event. se sedativy, navozeném spánku anesteziologickým postupem, farynxmanometrie, rinomanometrie, kefalometrie, pHmetrie aj.
- **Polygrafie** a nebo **somnografie**
- **Kardiologické** (Holter) a **pneumologické** (spirometrie a krevní plyny)
- **Vyšetření udržení bdělosti a pupilografický test únavnosti**



**Diagnostika OSAS** je prováděna ve spánkových laboratořích , základní metody měření jsou též v kapitole 6.4 a 3.13.7. Pro korektnost indikace a metodiky chirurgické léčby je nutné stanovit přesně místo, kde k obstrukci dochází. Za tím účelem se provádí **endoskopické vyšetření** flexibilním přístrojem. Vyšetření jsou prováděna buď ve stavu bdělém nebo ve stavu uměle navozeného spánku.

**Endoskopie ve stavu bdělém** se provádí jednak orientačně při nádechu a výdechu (lze provádět i rigidními endoskopy transnazálně i transorálně), jednak v uměle navozeném podtlaku v oblasti horních cest dýchacích. Jde o tzv. **Müllerův test**, který je založen na tom, že lze vyvolat usilovným pokusem o nádech při zavřených ústech a uzávěru nosních vchodů podtlak s kolapsem poddajných stěn v oblasti hltanu a hrtanového vchodu. Provedení je jednoduché, provádí se po slizniční anestézii té dutiny nosní, kterou bude zaváděn endoskop. Nemocný se vyšetřuje vsedě a dále je vhodné uložit nemocného do polohy, ve které udává, že chrápe. Pokud to není známé, je nutno i vyšetření vleže na zádech, v níž působí nejvýznamněji gravitace na polohu měkkého patra a kořen jazyka. Hodnotí se úroveň velofaryngeální, úroveň patrových mandlí, kořene jazyka a epiglottis. Nález lze videokamerou dokumentovat a opakovaně vyhodnocovat a srovnávat změny nálezu při různých polohách těla.

**úspěšnost chirurgického řešení.**





**Endoskopie ve spánku** se provádí u nemocných s obstrukčním sleep apnoe syndromem (drug-induced sleep endoscopy) stejným flexibilním endoskopem (3,5 mm) a jsou studovány i analogické úrovně v horních cestách dýchacích: úroveň měkkého patra a Passavantova valu, úroveň orofaryngu – patrových oblouků a mandlí, úroveň kořene jazyka a příklopky hrtanu. Slizniční anestézie není podmínkou. Spánek (v podstatě narkóza do stupně svalové relaxace bez řízeného dýchání maskou a bez intubace) jsou navozeny propofolem, který má kratší biologický poločas a lépe se řídí dávkováním, více však ovlivňuje kardiovaskulární systém) nebo midazolem. Spánek provádí anesteziolog. Podmínkou je tedy vyvolání stavu, který zachovává spontánní dýchání, dále lůžko, které umožňuje průběžné orientování těla nemocného do různých poloh a pokud je to známo, nejlépe do polohy ve kterém spontánně chrápe. Na úrovni velofaryngeální se hodnotí kolaps až uzávěr v rovinách anteroposteriorní, laterolaterální a koncentrické stažení, na úrovni orofaryngu pak zejména sblížení až kontakt patrových mandlí, na úrovni kořene jazyka pak posun k zadní stěně faryngu (zapadnutí jazyka) a na úrovni epiglottis vyplnění valem jazykovou tonzilou a sklopení do hrtanového vchodu.

**Korektní stanovení anatomických struktur, které vyvolávají chrápání a obstrukci ve spánku je rozhodujícím pro trvalou úspěšnost chirurgického řešení.**

# KLASIFIKACE PODLE FRIEDMANA

○ Stadium	Mallampati	Patrové tonzily	BMI
I.	1,2	3,4	} 40 kg/m <sup>2</sup>
II.	1,2 3,4	0,1,2 3,4	
III.	3,4 cokoliv	0,1,2 cokoliv	

BMI= body mass index

# POLYGRAFIE A POLYSOMNOGRAFIE

- **Ambulantní polygrafie:** u primární ronchopatie a mírné formy SAS (stadium I.)  
s podáním informací o základních léčebných opatřeních konzervativních (poloha při spánku, omezení večerního alkoholu, sedativ aj.) a operačních.
- **Za hospitalizace polysomnografie** – u středních až těžkých forem SAS (stadium II. a III.)  
terapeuticky: cPAP a chirurgická léčba



# SPEKTRUM VYŠETŘENÍ

## Polygrafie

## Polysomnografie

- Nosní průtok vzduchu
  - Oxymetrie
  - Puls
  - Tělesná poloha
  - Hrudní a břišní pohyby
  - EEG
  - EMG (m. mentalis)
  - EOG (electrooculografie)
  - Videozáznam
  - Pohyby dolních končetin
- ANO
- NE
- 
- ```
graph TD; subgraph Polygrafie; P1[○ Nosní průtok vzduchu]; P2[○ Oxymetrie]; P3[○ Puls]; P4[○ Tělesná poloha]; P5[○ Hrudní a břišní pohyby]; P6[○ EEG]; P7[○ EMG (m. mentalis)]; P8[○ EOG (electrooculografie)]; P9[○ Videozáznam]; P10[○ Pohyby dolních končetin]; end; subgraph Polysomnografie; P1; P2; P3; P4; P5; P6; P7; P8; P9; P10; end; ANO1[ANO] --- P1; ANO1 --- P2; ANO1 --- P3; ANO1 --- P4; ANO1 --- P5; NE[NE] --- P6; NE --- P7; NE --- P8; NE --- P9; NE --- P10; ANO2[ANO] --- P1; ANO2 --- P2; ANO2 --- P3; ANO2 --- P4; ANO2 --- P5; ANO2 --- P6; ANO2 --- P7; ANO2 --- P8; ANO2 --- P9; ANO2 --- P10;
```



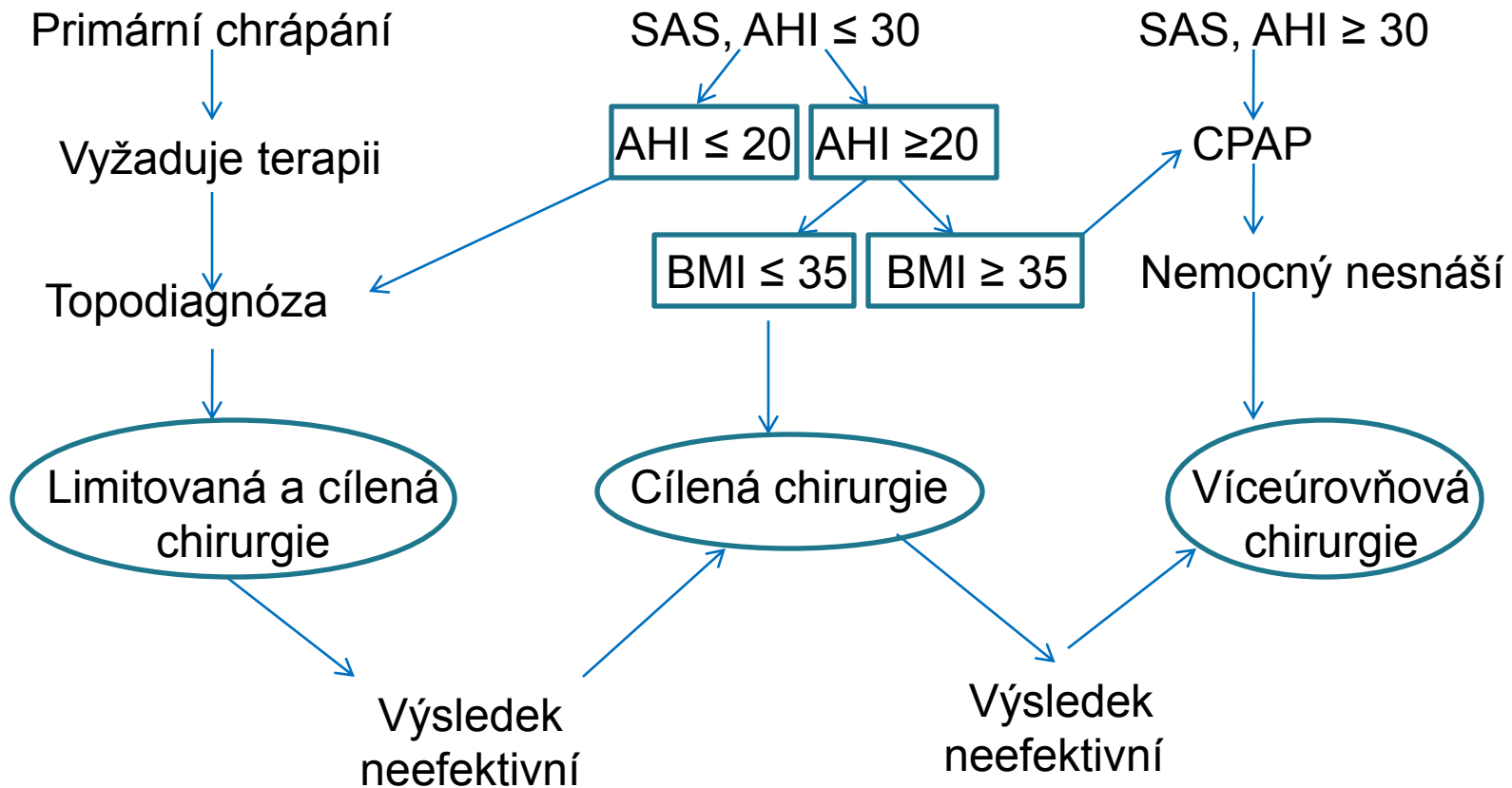
# ANATOMICKÉ MÍSTO OBSTRUKCE PODLE ENDOSKOPIE

(% ORIENTAČNĚ)

- Měkké patro 60 %
  - měkké patro a mandle 10 %
  - Kořen jazyka 10 %
  - Epiglottis 10 %
  - Kombinace předchozích a nejasné 10 %
- 
- 2020: Do praxe se zavádí endoskopické vyšetření horních cest dýchacích v léky navozeném spánku



# ALGORITMUS TERAPIE OSAS



# KONZERVATIVNÍ LÉČBA - OBECNÁ OPATŘENÍ

- Redukce nadváhy
- Pravidelnost rytmu bdění : spánek  
Při poruše usínání a rytmu spánku hypnotika podle ordinace lékaře
- Omezení večerního alkoholu
- Vyloučení kouření
- Vyloučení návykových látek, sedativ, hypnotik aj.
- Léčba souběžných nemocí, zejména metabolických a kardiopulmonálních



# KONZERVATIVNÍ LÉČBA – SPECIÁLNÍ POMŮCKY

- **Zábrany spánku na zádech** (zádové balony, vaky, speciální vesty)
- **Neurostimulace** (n. hypoglossus)
- **Expandéry kolabujících nosních vchodů**
- **Ústní aplikátory a speciální dentální protézy** (protraktory dolní čelisti)





# POSITIVE AIRWAY PRESSURE THERAPY (PAP)

- **CPAP:** (continuous PAP) řešení první volby, tlak nastavuje laboratoř.

Přístroje se zdokonalují, jsou menší, méně hlučné, zvlhčují vzduch aj.

- **Bi-PAP** (bilevel PAP)– tlak lze nastavovat na dvě hladiny: při výdechu snižovat pod CPAP, při nádechu zvyšovat nad CPAP: užívá se u centrálního SAS a při alveolární hypoventilaci.

- **Auto-CPAP** – tlak je automaticky titrován, výchozí tlak je nižší než u CPAP, přístroj je přijatelnější pro nemocné, ale dražší, nutný odborný a technický dohled.



# CHIRURGICKÁ LÉČBA

(MNOŽSTVÍ MODALIT NAZNAČUJE ČÁSTEČNĚ I JEJICH MÍRU ÚSPĚŠNOSTI)

- **Rinofaryngologické výkony:** rino/septoplastika, plastika nosní valvuly, FES, mukotomie, AT
- **Velofaryngeální výkony:** uvulopalatofaryngoplastika (UPPP, laserová resp. radiofrekvenční uvuloplastika a řada dalších modalit, včetně TE). **Zpevnění měkkého patra implantátem - suspenzní palatofaryngoplastika**
- **Retrobazilinguální:** parciální glosektomie ze zevního/transorálního přístupu, (radiofrekvenční , kobrační termoterapie) kořene jazyka
- **Závěsná chirurgie jazyka, hyoidothyreopexe**
- **Vytvoření arteficiálního předkusu** (protraktory mandibuly, maxilofaciální předsun)
- **Epiglottoplastiky** (fixace a částečná resekce)
- **Tracheostomie**



# METODY (JEJICH VOLBA JE VÁZÁNA NA ANATOMICKOU ÚROVEŇ OBSTRUKCE)

## ▶ **Uvulopalatopharyngoplastika (UPPP)**

V principu jde o zmenšení objemu patra resekcí, submukózní koagulací (laser, radiofrekvenční termoterapie /do 80 st. C/)

Z hlediska redukce chrápání a AHI výsledky vysoké a trvalé, výsledky zvyšuje asi o 25 % souběžná tonzilektomie

## ▶ **Pillar Palatal Implant Systém**

Zpevnění měkkého patra polyetylenovým implantátem.

Dobrá účinnost proti chrápání, malá proti SAS, kombinuje se s předchozím výkonem.

Snadná operace s nízkou mírou komplikací

## ▶ **Hyoidothyreopexe, arteficiální předkus** apod. (např. implantát magnetu do jazyka) jsou určeny pro obstrukci na úrovni kořene jazyka.

## ▶ **Modifikovaná rozšiřující plastika faryngeálního svěrače (2016) , tj. m.**

**palatopharyngeus** (stahuje měkké patro a zužuje istmus faucium) obsahuje: TE, protětí

m. palatopharyngeus oboustranně s uchováním zadního úponu. Po horizontálním protětí

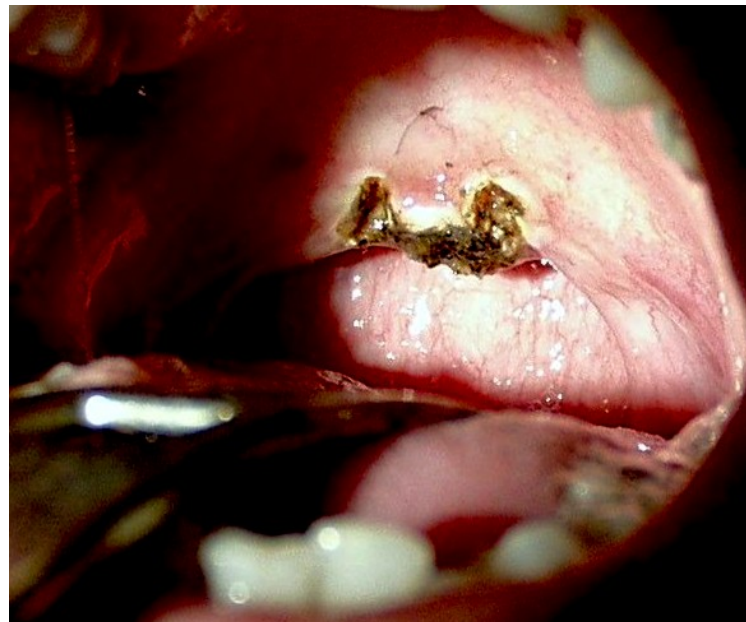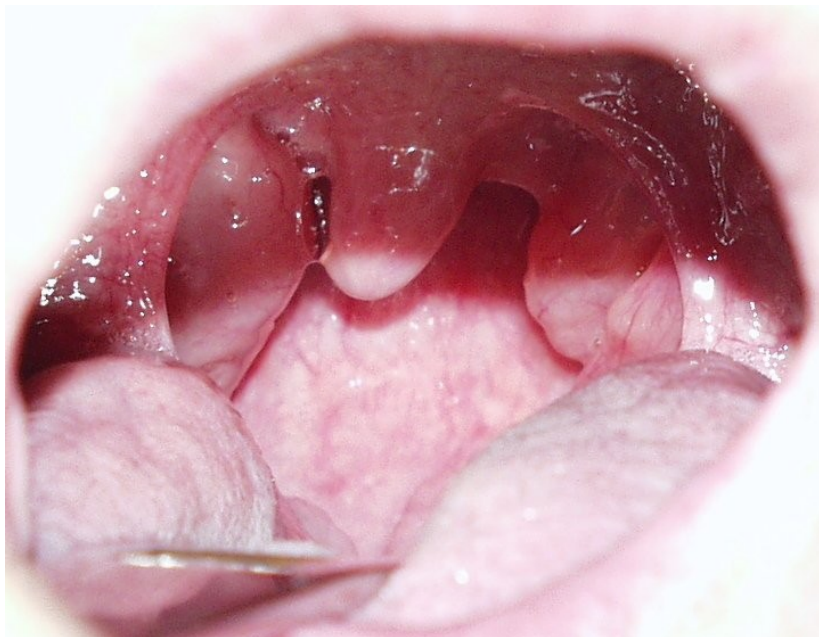
svalu je vytvořen tunel z horního pólu lůžka mandle k hamulus pterygoideus, m.

palatopharyngeus je otočen a vytažen směrem vpřed a vzhůru, přičemž je dolní část svalu fixována k hamulus pterygoideus.



## PŘÍKLAD UVULOPALATOPLASTIKY: JDE O NEJJEDNODUŠŠÍ VÝKON, JEHO INDIKACE, POKUD MÁ BÝT ÚSPĚŠNÝ, MUSÍ BÝT VELMI KRITICKÉ

- Výkon prováděný diodovým laserem zajišťuje operační pole bez krvácení. Koagulace až escharotizace však prodlužují následné hojení.



# DLOUHODOBÉ VÝSLEDKY CHIRURGICKÉ LÉČBY

AHI SNÍŽENÁ  $\geq 50$  % (ČASNÉ JSOU LEPŠÍ, ALE ZAVÁDĚJÍCÍ)

|                                                                                    | %   |
|------------------------------------------------------------------------------------|-----|
| ○ Rinologické výkony rehabilitující dýchání nosem<br>(ostatní jen podpůrný význam) | 65  |
| ○ TE a AT u dětí                                                                   | 90  |
| ○ TE + UPPP u dospělých                                                            | 70  |
| ○ UPPP                                                                             | 45  |
| ○ Hyoidothyreopexe                                                                 | 50  |
| ○ Arteficielní předkus                                                             | 90  |
| ○ Tracheostomie                                                                    | 100 |



## ZÁVĚR

- OSAS je z hlediska zdravotního rizika velmi závažný nálezn a je ho nutné léčebně řešit.
- Chrápání samostatně je příznak, znepríjemňující spánek partnera, u něhož může být navozena nespavost a averze v soužití a v tomto případě je nutné ji rovněž řešit, např. jen zvukovou izolací.
- **Téma je atraktivní z hlediska medicínského byznysu**, pro lékaře – chirurgy a firmy, vyrábějící konzervativní pomůcky, jako CPAP a pod.
- Pokroky vyplývají z pokroků endoskopů, „robotické“ chirurgie, různých „metrií“, ale hlavní zůstává anamnéza, interní nálezn a frekvence a délka trvání SAS, boj s obezitou.



**Jak je zřejmé, bylo dosaženo v léčbě chrápání proti r. 1893 určitého pokroku. Tehdy byl proti chrápání používán „přístroj Milouš“, který zajišťoval zavřená ústa ve spánku.**

