15.16 OČNICOVÉ RINOGENNÍ ZÁNĚT
(ZÁNĚTLIVÉ KOMPLIKACE OČNÍCH ADNEX)

CC **Ivan Hybášek**

eOTORINOLARYNGOLOGIE,

ISSN 1803-280X, verze 2. 2018.

ZÁNĚTY ZRAKOVÉHO ÚSTROJÍ

oka = bulbu | **očních adnex** | **zrakového nervu**

původ

rinnogenní | ***odontogenní*** | ***dermatogenní*** | ***metastatické***

anatomická lokalizace

preseptální | ***epiperiorbitální*** *(subperiostální)* | ***intraorbitální*** *(postseptální)* | ***kostní*** *(ostitické)* | ***slzné ústrojí***

(souborné označení jako **orbitální / očnicové komplikace neodpovídá** anatomii)

Prostory předočnicové a očnicové

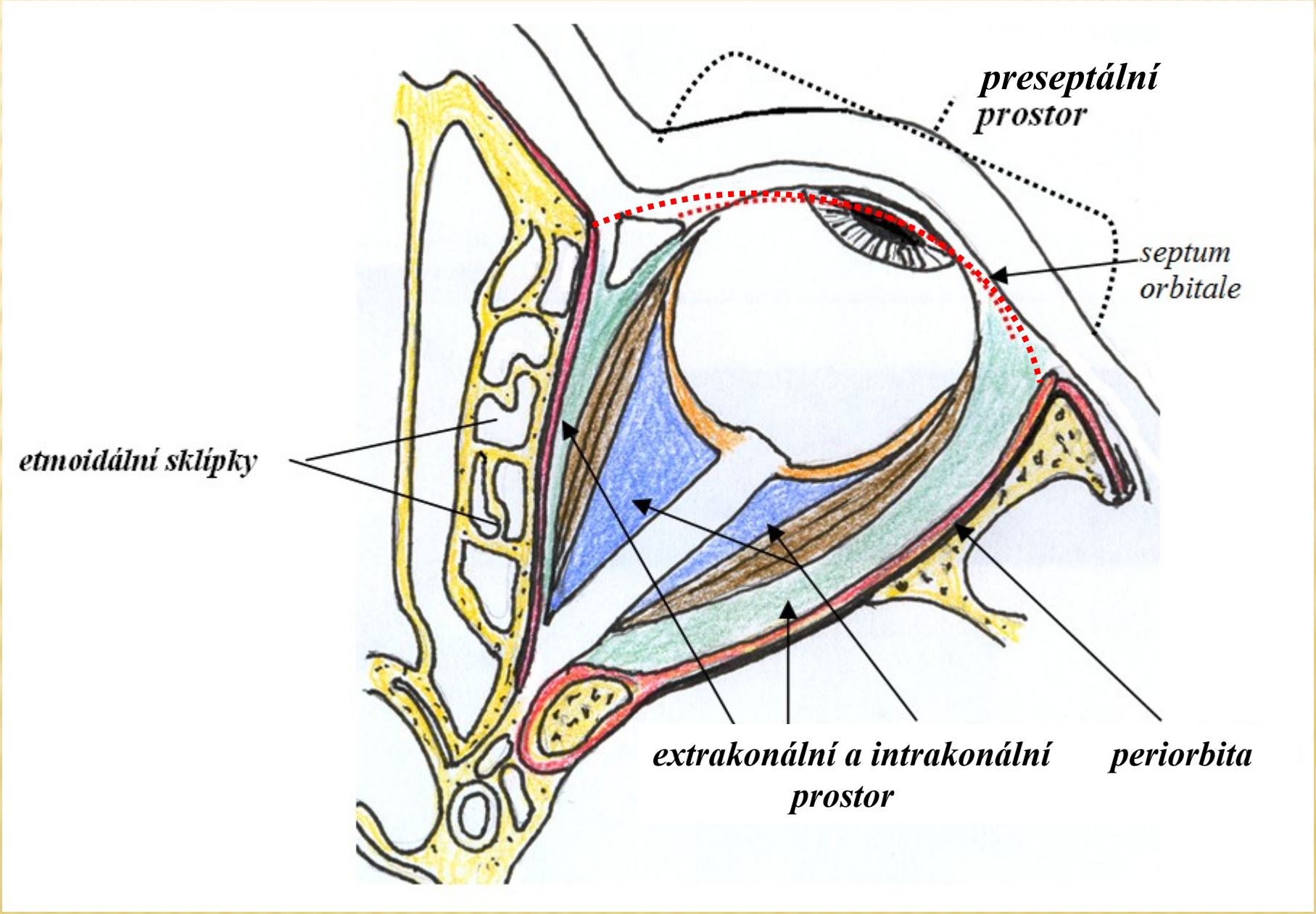

Septum orbitale je pokračováním periorbity směrem do víček k tarzálním ploténkám, přičemž přibírá v horním víčku i vlákna z m. levator palpebrae superioris. Vše, co je před septum orbitale, je **preseptální prostor**. Vše, co je uvnitř od uvedených struktur, leží **intraorbitálně**, postseptálně, konálně. Drobné dehiscence jsou cestami průniku infekce z prostoru preseptálního do intraorbitálního. **Periorbita** je fasciální výstelka očnice, přecházející na margo orbitalis v periost a ve hrotu očnice v dura mater. Štěrbina mezi touto výstelkou a kostí očnice je **epiperiorbitální prostor** (analogicky epidurální, subperiostální, periodontální)**.** Konický prostor orbity je pak rozčleněn čtyřmi přímými svaly, které jsou vzájemně propojenými neúplnými fasciemi, na **prostor intrakonální a extrakonální.**

preseptální prostor (preorbitální)

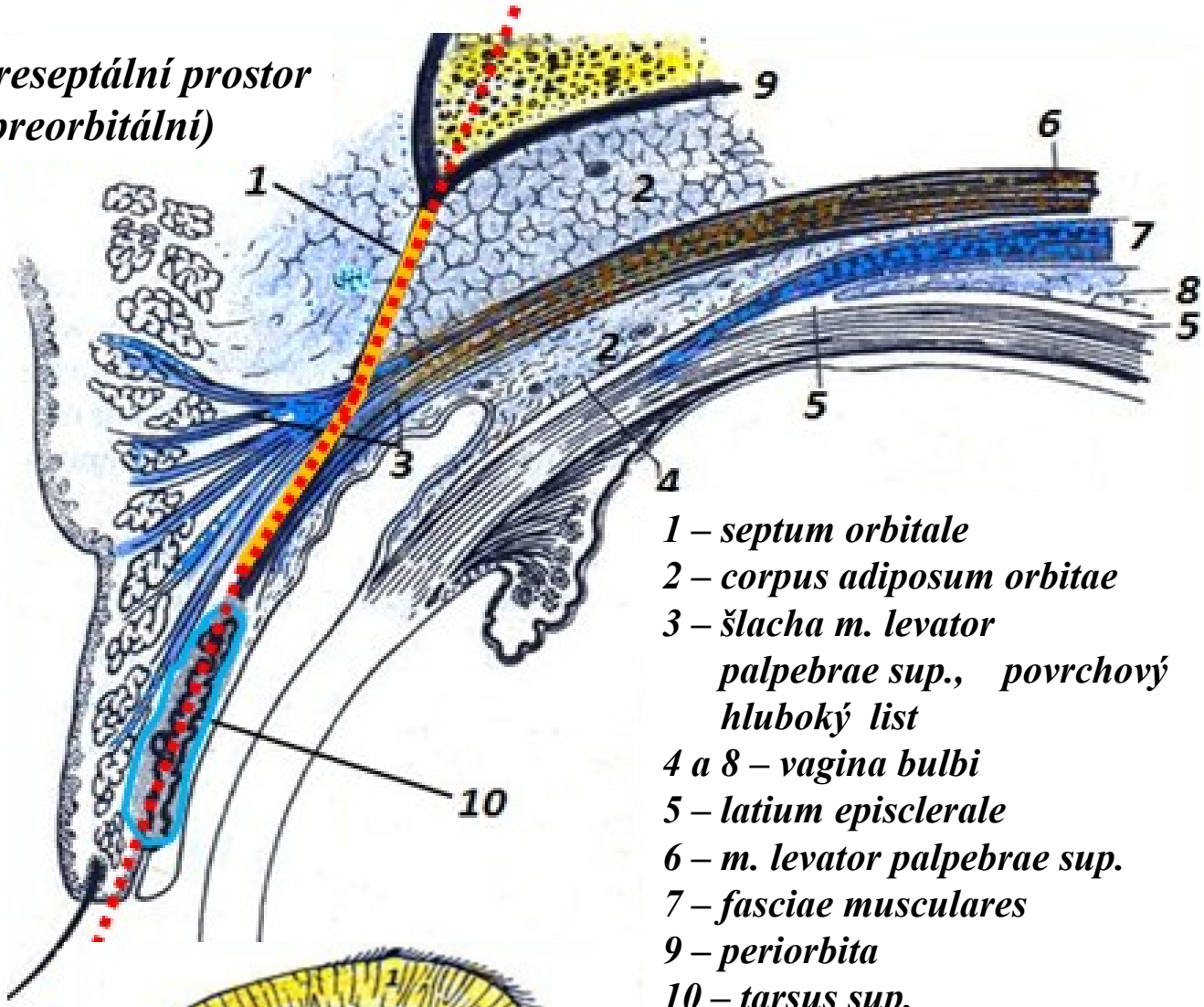

1 – septum orbitale
2 – corpus adiposum orbitae
3 – šlacha m. levator palpebrae sup., povrchový hluboký list
4 a 8 – vagina bulbi
5 – latium episclerale
6 – m. levator palpebrae sup.
7 – fasciae musculares
9 – periorbita
10 – tarsus sup.
11 – tarsus inf.
12 – lig. palpebrale lat.
13 – lig . palpebrale med.

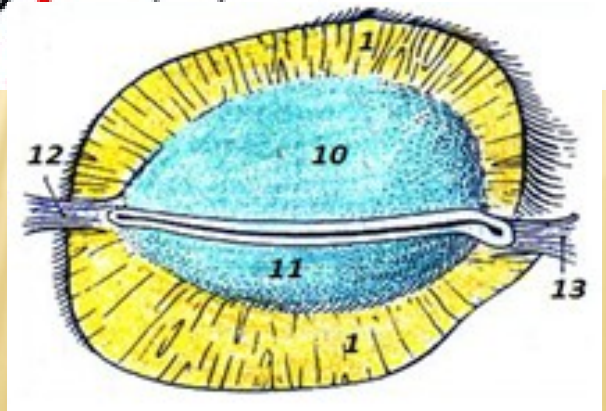

►**Preseptální typ = orbitocellulitis:** je nejčastější rinogenní oční komplikací, kterou charakterizuje:
Měkký otok a zarudnutí víček s malou palpační bolestivostí, konjunktivitidou bez chemózy spojivky, není proptóza, okohybnost je dobrá, vázne otevírání oční štěrbiny. Zánětlivá infiltrace se tvoří jednak jako projev prostupu toxinů (cellulitis), výrazněji pak jako mikrobiální infekce. Pak jde o flegmónu nebo absces s bolestivostí a i možnou chemózou spojivky.

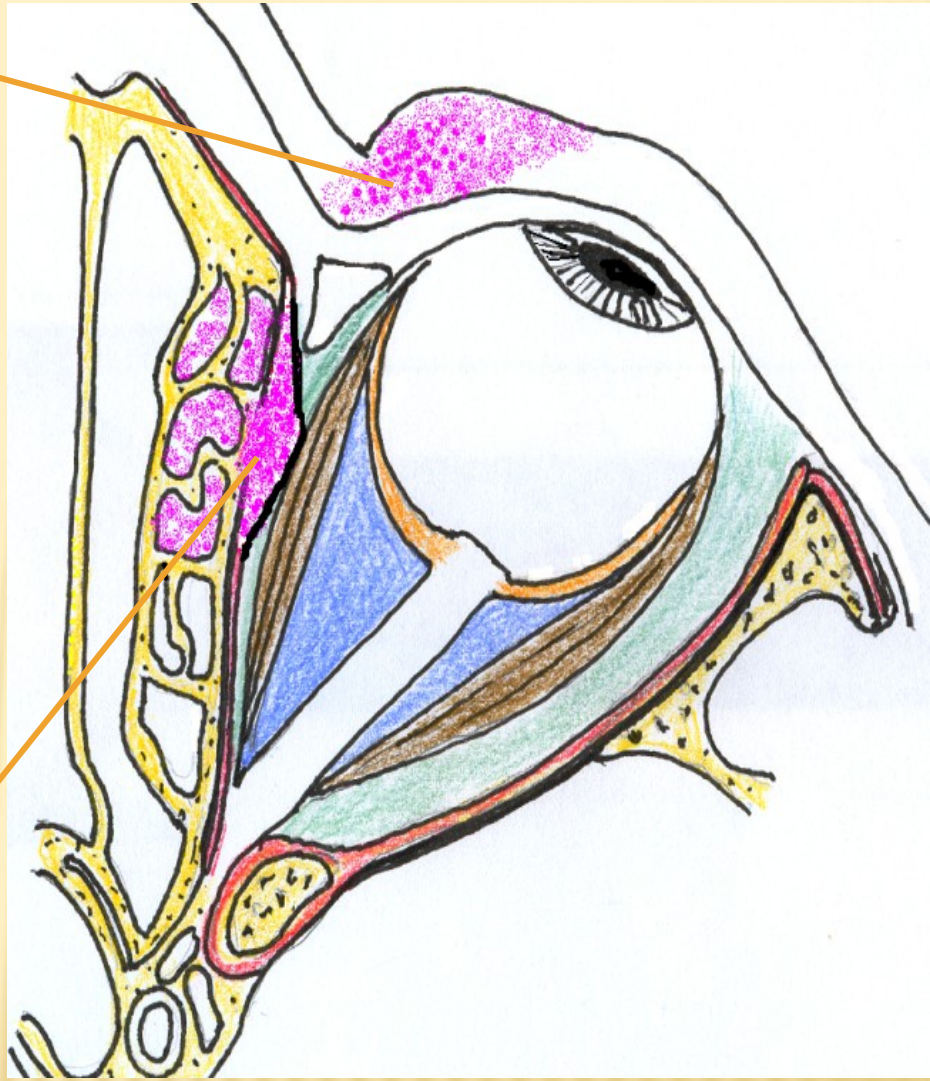

►**Epiperiorbitální typ zánětu**. Zánět se šíří nejčastěji z etmoidálních sklípků, jejichž kostní předěl je tvořen jemnou lamina orbitalis s četnými neurovaskulárními prostupy. Vzácněji se šíří z čelní dutiny v místech přímého vztahu jejího dna se stropem očnice. Mezi periorbitou a čichovými sklípky se vytváří absces, analogický abscesům subperiostálním.

Po průniku infekce do orbity →
►**orbitální flegmóna**, ze které generují dále často i vícečetné
►**orbitální abscesy**, mající velmi dramatické příznaky.

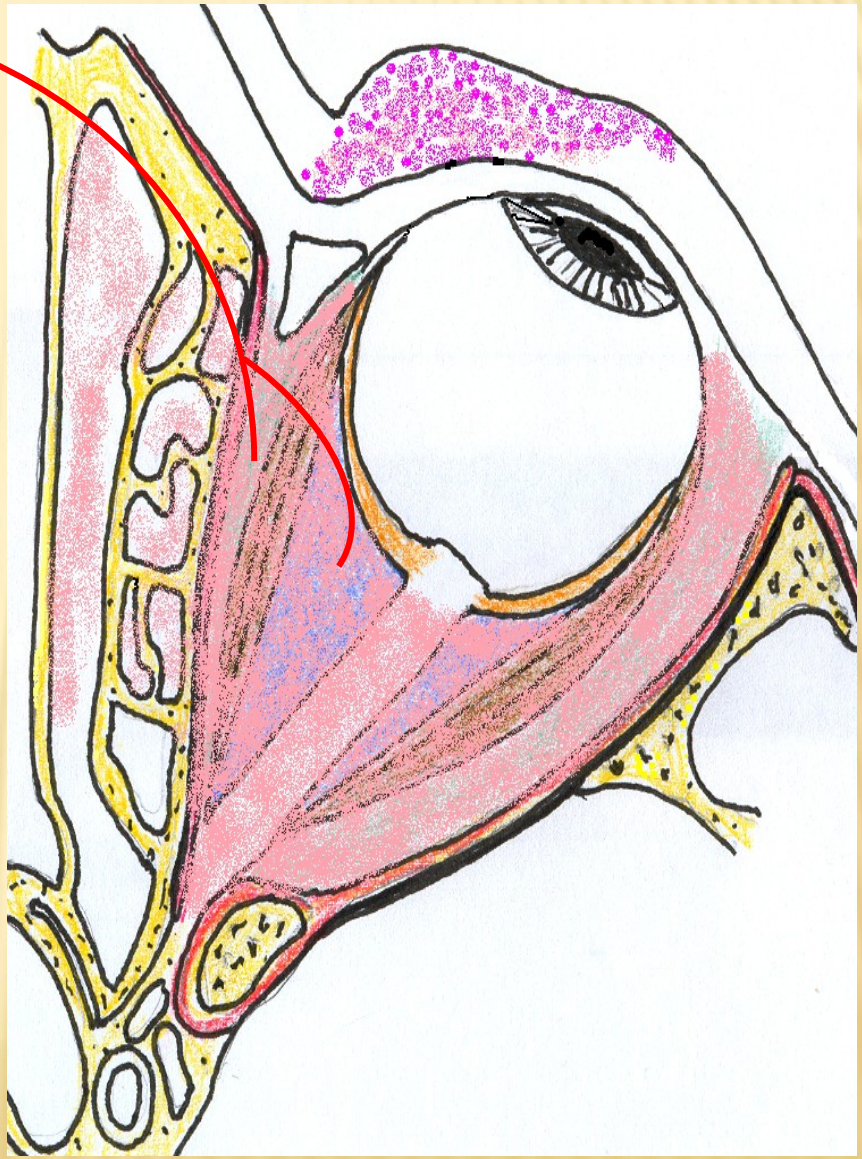

Místně se projevují :

- **nárůstem otoku a zarudnutím víček**
- **proptózou a dislokací bulbu a chemózou spojivky**
- **zevní a vnitřní oftalmoplegií**
- **zhoršením zraku až slepotou**
- **výraznou spontánní a zejména palpační bolestivostí, celkově pak horečkou až sepsí a**
- **postupem infekce do intrakrania (viz nitrolební komplikace)**

Phlegmona orbitae je z hlediska patologicko anatomického difúzním hnisavým zánětem v řídkém pojivu očnice, který vzniká **nejčastěji** prostupem infekce přes periorbitu v místech lamina orbitalis ossis ethmoidei, vzácně posttraumaticky. (Metastaticky v průběhu sepse z jiné lokalizace zánětu je krajně vzácný.) Tento proces, pokud není rychle zvládnut antibiotiky a chirurgickou drenáží, může vést k tromboflebitidě očnicových žil s dalším postupem pak do sinus cavernosus (s kontralaterálním šířením) a nebo plexus pterygoideus. Dehiscencemi vznikají všechny typy intrakraniálních komplikací s častými obrnami n. II., IV., V., VI. a orbitálního sympatiku.

Mikrobiologicky bývá zjišťován mimo výše uvedené *Streptococcus pyogenes a Staphylococcus aureus*.

Léčba antibiotiky vede k ohraničení často i několika ložisek a vytvoření abscesů jak v prostorech extrakonálních tak intrakonálních. Abscesy všech lokalizací se léčí neodkladně chirurgicky. Důsledkem flegmóny a abscesů zůstává často slepota a trvalá zevní a vnitřní oftamoplegie.

Poznámky

1. Poznámka: Problémem je, že mezi očnicové komplikace jsou zařazeny i takové, které se odehrávají preorbitálně, tj. v prostoru před septum orbitale. Tedy klinický pojem orbita neodpovídá obsahem anatomickému termínu.

2. Poznámka: V minulosti byla vypracována celá řada klasifikací očních komplikací zánětů dutin, kůže obličeje a zánětů indukovaných úrazem. Starší vžitý termín **orbitocellulitis** byl původně chápán jako první stupeň šíření zánětu z dutin do epiperiorbitálního prostoru s následnou toxickou a nebo septickou buněčnou reakcí v řídkém pojivu preseptálního prostoru. **Americké pojetí termínu orbitocellulitis** je širší, ale nerozlišuje aseptický a septický zánět (které mají diametrálně rozdílnou léčbu). Pro zánětlivou infiltraci ve víčku byl zvolen termín preseptální cellulitis (I). Difúzní zachvácení měkkých tkání orbity zánětem pak dostává označení orbitální cellulitis (II). Absces mezi kostí orbity a periorbitou je označován jako subperiostální absces (III), v orbitě jako abscesy intraorbitální (IV). Do klasifikace je přiřazená i intrakraniálně se odehrávající tromboflebitida sinus cavernosus (V).

3. Poznámka: zvláštní druh zánětu dutin je zánět mykotický, který se vyskytuje jednak v podobě **mycetomu**, jednak v podobě tzv. hlenové **mykotické eozinofilní (alergické) rinosinusitidy** (též prezentace 15.4.2). Posledně jmenovaná se nechová agresivně vůči okolním tkáním, i když představuje z hlediska imunologie obtížně léčitelný stav. Také mycetomy se stávají agresívními až za určitých podmínek, zpravidla při selhání imunity a vzniklé **očnicové komplikace**, podobně jako intrakraniální, mohou být značně devastující a život ohrožující. Z patogenů jako nejčastější jsou uváděny ***mukormykosis*** **(viz MR 4.10.5)**, ***phycomycosis a Aspergillus*** a jako formy jsou popisovány akutní nebo chronické, charakterizované tvorbou granulomů v očnici: v obou případech nemocný zpravidla oslepne, má porušenou okohybnost a léčba, vedle antimykotické, může být i krajně radikální chirurgická s exenterací očnice. Ta může odvrátit další postup do intrakrania a zachránit život nemocného.

4.Poznámka: Osteitis (nikoliv přímá bakteriální „ostitis“ nebo osteomyelitis), doprovázející chronické rinosinusitidy (CHRS), histologicky asi u 50 % onemocnění, **je zvažována jako další možný etiologický faktor při šíření infekce z dutin do očnice. U CHRS se nachází často okrsky nepravidelného kostního ztluštění a zhuštění na CT obraze**. Jde o reakci na zánět sliznice, kryjící kost, podobně, jako je tomu u chronických středoušních zánětů v oblasti pneumatizace.

Histolologicky je osteitis charakterizována různým stupněm osteoklasticko-osteoblastické aktivity, která vede k rozpadu organizované lamelární kosti a k novotvorbě nezralé pletivové kosti. Dochází i ke vstupu zánětlivého infiltrátu do systému Haverských kanálků, což zpětně podporuje slizniční zánět. **Osteitida není totožná s ostitidou a osteomyelitidou**, u níž je přímá bakteriální invaze na povrch nebo do nitra kosti.

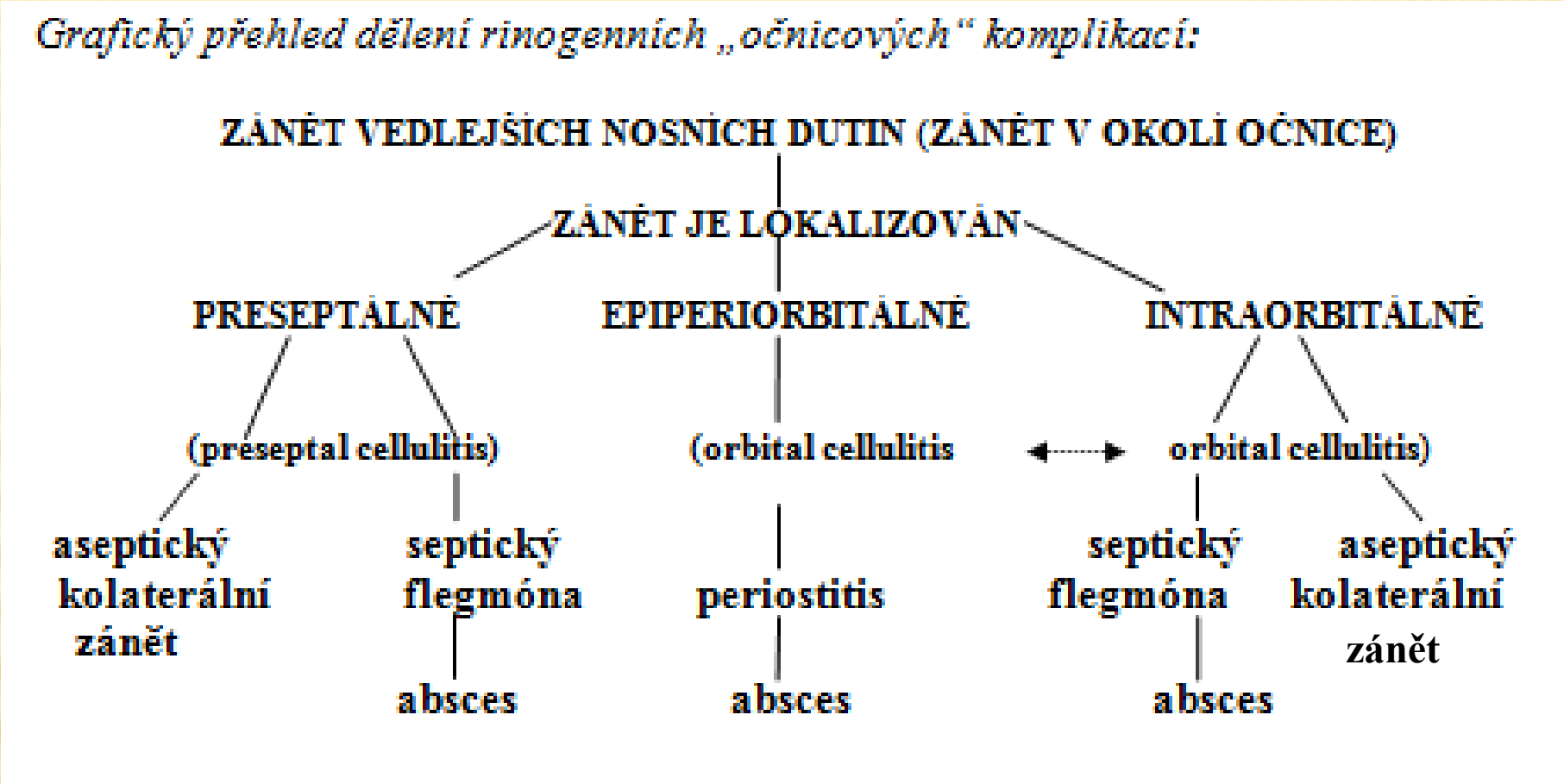

Záněty dutin mohou poškodit n. opticus s následnou slepotou:

- toxiny – neuritis n. optici
- přímo infekcí při flegmóně a tvorbě intraorbitálních abscesů,
- všemi procesy, které vedou k rychleji narůstající protruzi a dislokaci bulbu s napínáním n. opticus , také retrobulbární krvácení.

PŘÍZNAKY PODLE LOKALIZACE ZÁNĚTU:

	preseptální	epiperiorbitální	intraorbitální
proptóza / dislokace	není	může být	je přítomna
pohyblivost bulbu	neomezená	lehce omezená	vždy omezená
bolest při pohybech okem	není	nevelká	vždy výrazná
spontánní bolest v očnici	není	snesitelná	vždy výrazná
chemóza spojivky	ojediněle	častěji přítomná	běžně přítomná
reakce zorničky	normální	normální	vždy omezená
zrak	normální	normální	snížen až slepota
korneální reflex	normální	většinou normální	omezen až chybí
oftalmoskopie	normální	možná zvýšená žilní náplň	přeplněné žíly a otok discus n.I.
příznaky sepse	nejsou	nejsou	mohou být
horečka	ojediněle	ano	i s třesavkami

Poznámka: většina zánětů probíhá v dětství, kdy obranná reakce organismu je důraznější, než u dospělých. To obvykle vede k včasnému léčení a tedy naopak těch nejzávažnějších komplikací bývá u dětí méně.

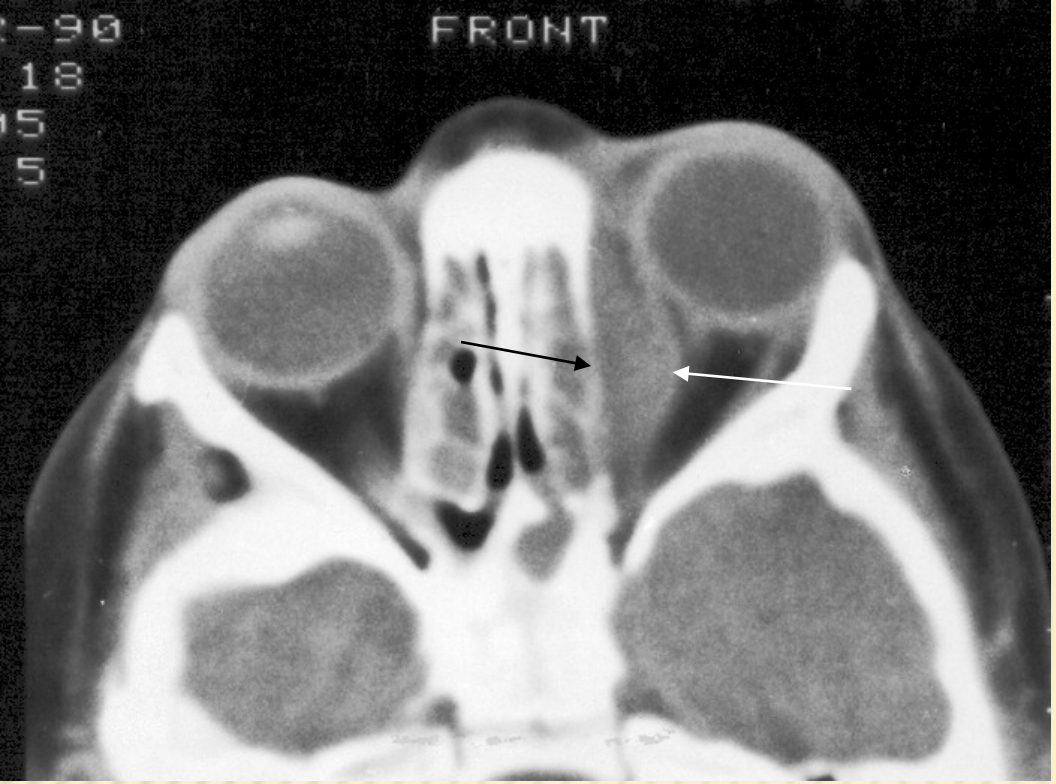

Epiperiorbitální absces očnice („orbitocellulitis“) při akutní etmoiditidě u 3letého dítětě. Mimo protruzi bulbu je patrný i kontakt procesu s optickým nervem. Chirurgicky ošetřeno, bez oftalmologických následků. Naopak reakce v preseptálním prostoru je malá.

Podobný nález jako výše u 9letého dítěte při pansinusitidě. Kolaterálním zánětem a otokem je postižen i m. rectus medialis.

Ve všech demonstrovaných příkladech byl v ohrožení i n. opticus, a byla poškozená okohybnost.

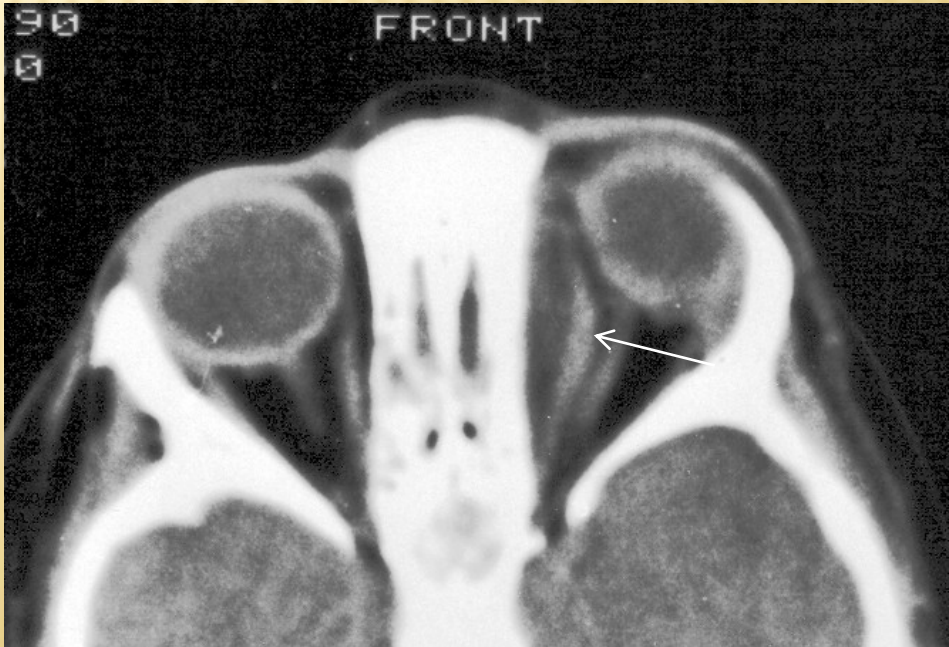

Absces očnice, vs vzniklý po nesprávně provedené punkci čelistní dutiny u pětiletého dítěte. Mimo protruzi bulbu je patná akumulace plynu při sněti. Chirurgicky neodkladně ošetřeno. Důsledkem zánětu vznikla trvalá vnitřní i zevní oftalmoplegie. Výrazná je i preseptální cellulitis.

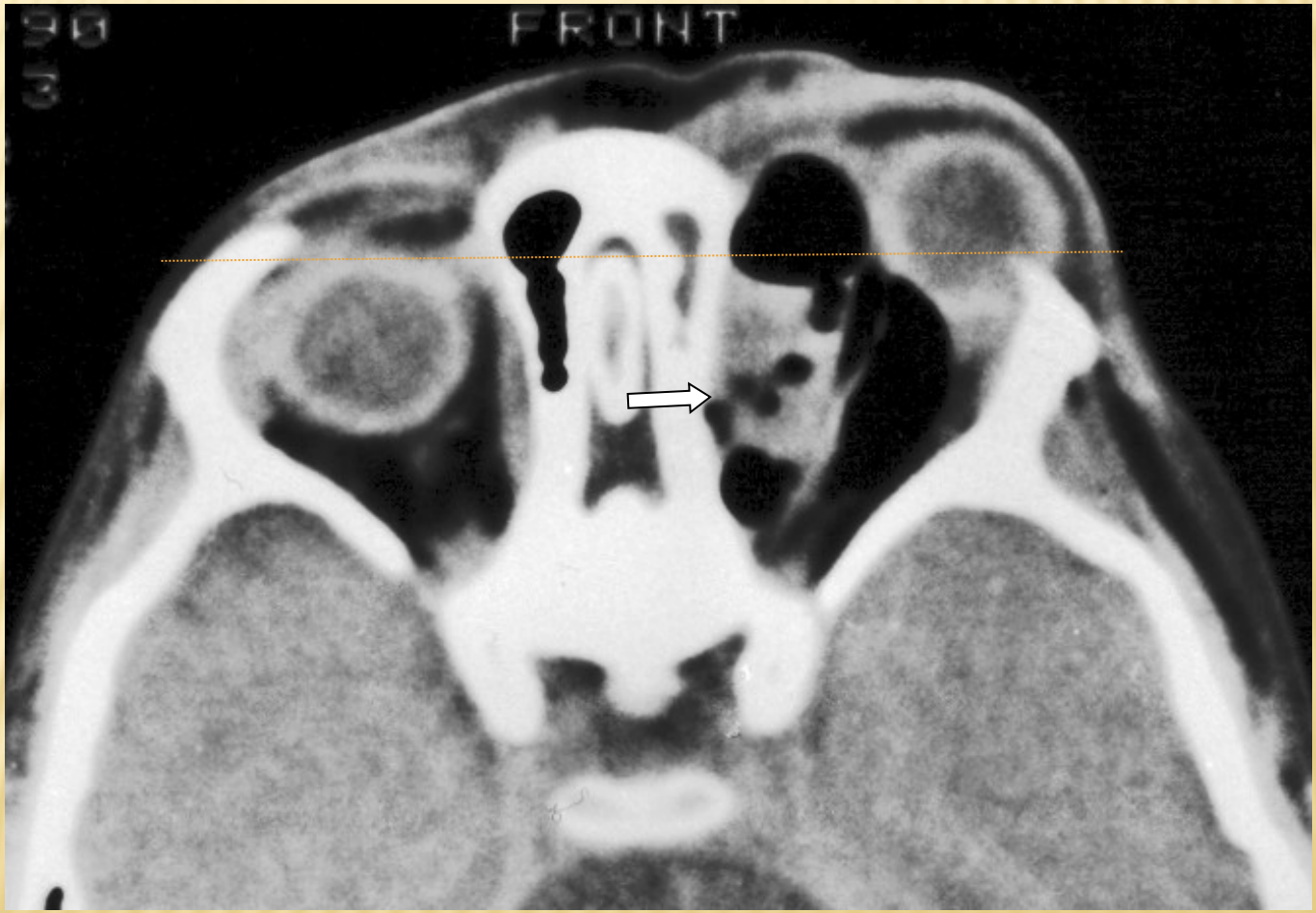

Epiperiorbitální absces (subperiostální absces očnice) vzniklý při vleklém zánětu čelní dutiny vlevo u mladistvého. Periorbita stále ohraničuje zánět od intraorbitálního prostoru, i když absces svým objemem významně dislokuje bulbus laterálně a do protruze. Bubliny plynu a dutiny destruovaných etmoidálních sklípků. Zřejmá je preseptální cellulitis.

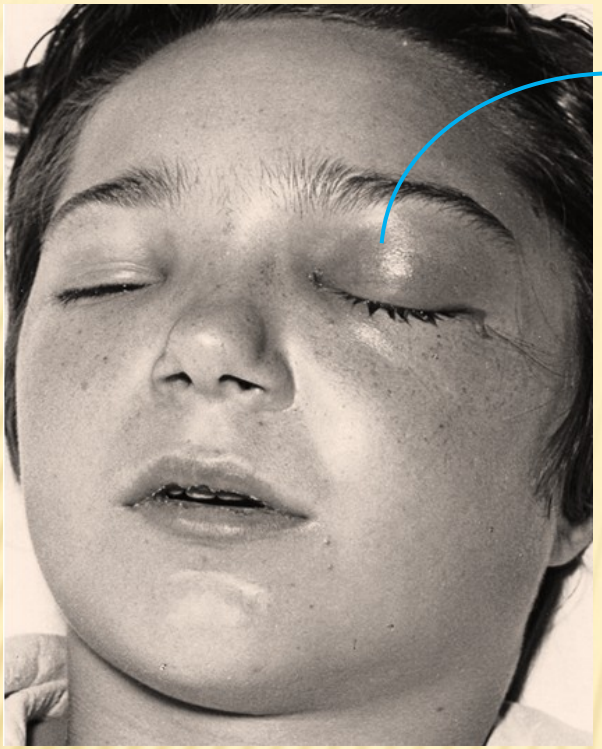

K předchozímu CT:

Současně u nemocného probíhá v horním víčku preseptální cellulitis. Nález může imponovat jako flegmona očnice, ale palpace na očnici není výrazněji bolestivá. Také narůstající kolaterální otok vpravo může imponovat jako trombóza kavernózních splavů. Chybí však příznaky sepse a meningeálního dráždění, není výraznější proptóza a chemóza spojivky z městnání v orbitálních žilách.

Všechny výše uvedené stavy mohou však v trombózu kavernózních sinů vyústit.

Flegmóna obličeje, která vznikla po kosmetickým ošetřením pleti. Šířila se do dolního víčka a zejména k vnitřnímu očnímu koutku, podobně, jako to nacházíme u furunklů nosních vchodů.