I. Hybášek:eOtorinolaryngologie
ISSN 1803-280X
Vloženo I.2019

15. 21 Amyloidóza

v ORL oblasti (kasuistiky)

Bohumil Markalous,
Dana Cempírková
a Tomáš Jindra

Amyloidóza

- Jedná se o vzácné onemocnění, při němž se ukládá abnormální protein do intercelulárních prostor v mnoha tkáních
- Extracelulární protein se může deponovat v různých místech organizmu, nejčastěji to jsou ledviny, játra, srdce, kůže, mozek a dýchací cesty
- Etiopatogeneze amyloidózy není dosud uspokojivě objasněna
- Rozlišují se systémová a lokalizovaná forma

Systémová – generalizovaná amyloidóza zahrnuje následující typy:

- **Imunocytární dyskrazie – primární amyloidóza** se vyznačuje produkcí AL amyloidu, jenž vytvářejí klony B lymfocytů. Močí jsou pak vylučovány jako Bence Jonesova bílkovina. Nachází se také u mnohočetného myelomu a u ostatních proliferací B lymfocytů
- **Reaktivní – sekundární amyloidóza** je spojena s chronickou infekcí a zánětlivými chorobami. Depozita amyloidu se ukládají do postižených orgánů, jsou tvořena AA proteinem, který není imunoglobulinového typu
- **Heredofamiliární amyloidóza** zahrnuje zejména autozomálně recesivní onemocnění Středomořskou horečku s produkcí AA proteinu, který se deponuje do kloubů a serózních povrchů
- **Amyloidová neuropatie** s produkcí mutantní formy sérového proteinu transthyretinu

Lokalizovaná amyloidóza

- Jde o různorodou skupinu chorob, kde jsou nodulární depozita amyloidu většinou tvořena AL proteinem
- ***V organizmu se nacházejí útvary podobné nádoru především*** v plicích, hrtanu, kůži, močovém měchýři a jazyku, v menší míře pak také v ústní dutině, nose, nosohltanu, tonzile, čelistní dutině aj. Do této skupiny náleží také senilní kardiální a senilní cerebrální amyloidóza
- ***Lokální klinické projevy*** jsou charakterizovány obecnou symptomatologií benigních nádorových projevů horních dýchacích cest
- ***Léčba*** je u lokalizovaných forem symptomatická, a v případě zánětlivých nebo lokálně expanzivních komplikací operační. Dispenzarizace je vhodná

Primární amyloidóza štítné žlázy

Barvení hematoxilin eozin

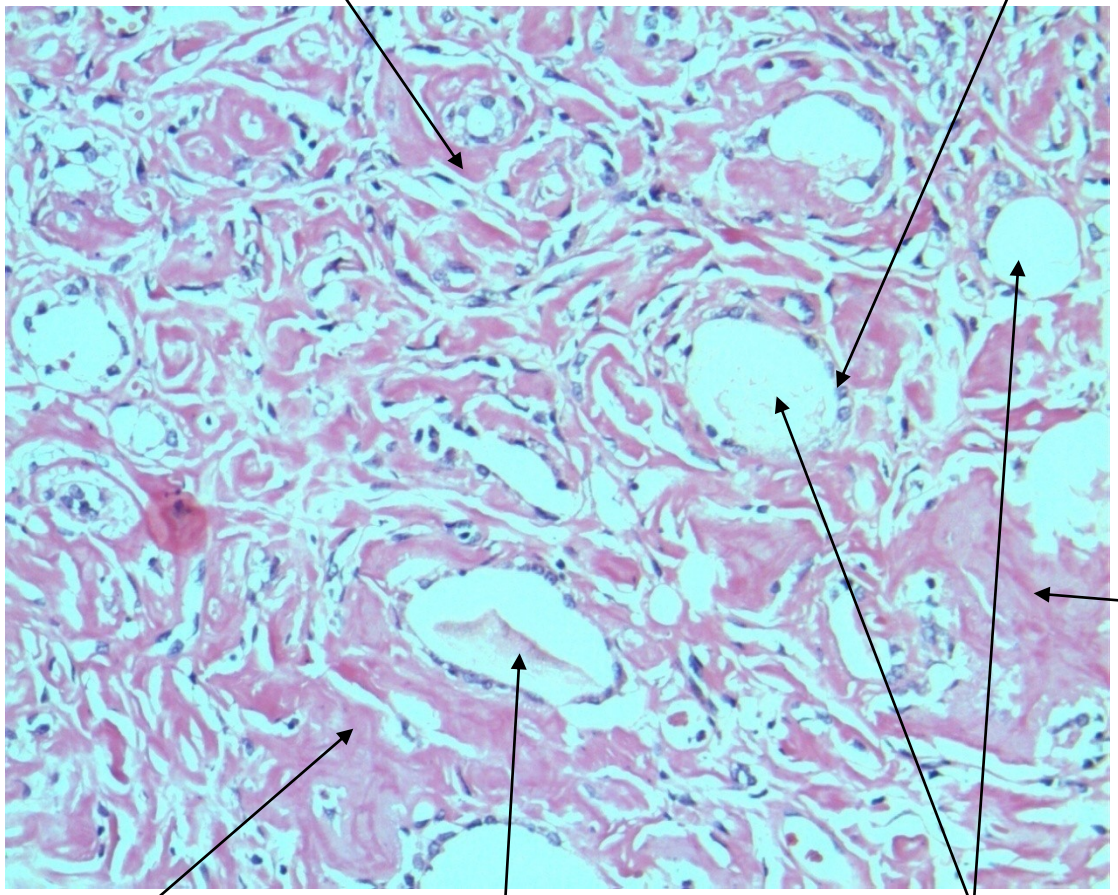

Amyloidóza nemá specifický obraz CT ani MR

Obraz nativní CT v koronární rovině: **Amyloidóza nosního nitra, etmoidů a čelistní dutiny** s destrukcí mediální stěny maxilárního sinu a sept etmoidů, reaktivní hyperostóza stěn VDN

Obrazy téhož pacienta s amyloidózou nosního nitra a VDN

(šipky) s expanzí do levé očnice a sekundární pansinusitidou. Tekutina *. Řešeno FESS

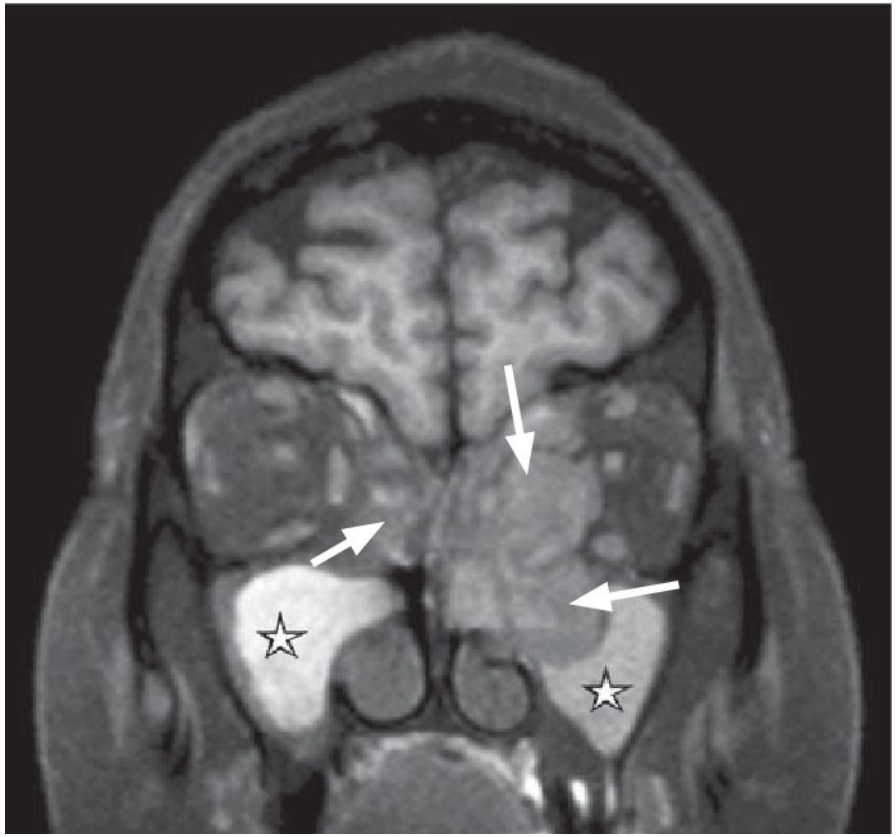

T2 W MR s potlačením tuku

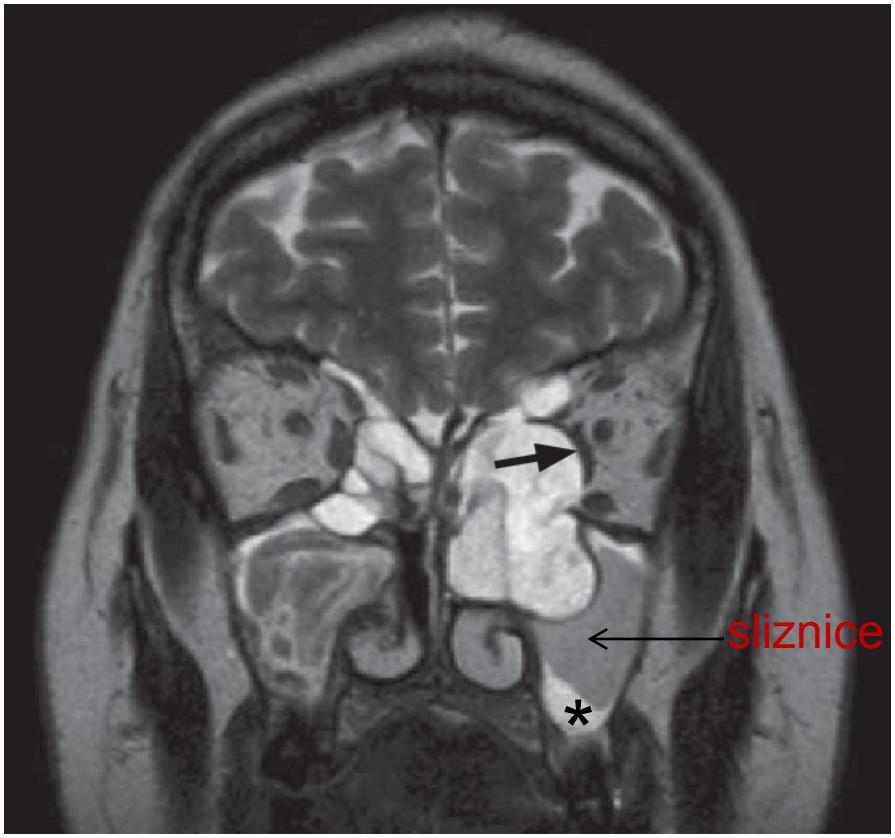

T2 W MR bez potlčení tuku