15.12 NAZÁLNÍ LIKVOREA

SE ZAMĚŘENÍM NA IATROGENNÍ NL A ENDONAZÁLNÍ ENDOSKOPICKÉ OŠETŘENÍ

Ivan Hybášek

(též kapitola algoritmy13.23.1-2)

e OTORINOLARYNGOLOGIE, ISSN 1803-280X
VERZE I.2017

NAZÁLNÍ LIKVOREA

ZÍSKANÁ

VROZENÉ ANOMÁLIE (meningoencefalokély)

POSTTRAUMATICKÁ - TÉŽ IATROGENNÍ (sekundární)

SPONTÁNNÍ

ČASNÁ DO 48 HOD.

POZDNÍ 95 % do 3 měsíců

asi 5 % ze všech NL

PŘI INTRAKRANIÁLNÍ HYPERTENZI

PŘI NORMÁLNÍM TLAKU

NÁDORY

HYDROCEFALUS

BENIGNÍ I.H.

DYSTROFIE

EROZE

GRANULOMATÓZY POSTRADIAČNĚ

IDIOPATICKÁ

Projevy mohou být i falešně pozdní při velké ztrátě likvoru, uzávěru odtokové cesty hematomem, edémem mozku. Pleny se mohou roztrhnout i dodatečně o hranu zlomeniny .

Dura je vystavena tlakovým výkyvům při dýchání, kašli, smrkání, Valsalvově pokusu, přispívá k tomu „nasomeningeální trakt“a „embryonic olfactory lumen“ (arachnoidea provází fila olfactoria až do area olfactoria dutiny nosní, ale též lymfatické cévy)

TRAUMATICKÁ NL (u 2 % úrazů hlavy)

Předpokládá roztržení dura mater a arachnoidey, zpravidla současně se zlomeninou spodiny lební – rinobaze, vzácně otobaze

ÚRAZY HLAVY

většina se manifestuje jako časná NL

POZDNĚ:

v 95 % projeví do 3 měsíců

IATROGENNÍ

zjištěná

PEROPER.

POOPER .

50 % v 1. týdnu

TRAUMATICKÁ NL ČASTO SPONTÁNNĚ USTÁVÁ

- do 1 týdne v 70 %
- do 3 měsíců asi 20 %
- do 6 měsíců takřka všechny zbývající

NEPLATÍ TO PRO IATROGENNÍ!

NETRAUMATICKÉ: jen 30 % spontánně ustává, intermitující trvají i roky

KOMPLIKACE: u traumatických NL meningitis v 10 % do 3 týdnů
u spontánních NL meningitis ve 40 %

APLIKOVANÁ ANATOMIE

V 65 % vzniká píštěl v dura mater v místech lamina cribrosa, ve stropu etmoidálních sklípků a area olfactoria: v těchto lokalitách je dura pevně srostlá s kostí

V 10 % NL pochází ze zlomenin lamina interna v čelní dutině

VE 20 % NL pochází z oblasti sinus sphenoidalis

V 5 % NL nepochází z rinobaze, ale z poranění v oblasti pneumatizace spánkové kosti , tj. otobaze, a likvor jde cestou sluchové trubice do nosohltanu a při předklonu odkapává od nosu

AREA OLFACTORIA je chirurgicky, s výjimkou operací nádorů, nedotknutelná. Pro to, že byla narušena, svědčí anosmie. Nezřídka unikne pozornosti při silnějším krvácení a po provedené tamponádě.

(viz dále tractus nasomeningealis)

TRACTUS NASOMENINGEALIS

Doprovodné subarachnoidální prostory podél fila olfactoria pod úroveň lamina cribrosa jsou u všech savců, jen rozsah je přiměřený rozsahu area olfactoria. Ani u člověka není tento doprovod stejně dlouhý u všech filament. Jde též podél žilních a lymfatických cest a bylo nalezeno i přímé spojení do lymfatických cév v nose. Přitom se na filamentech tvoří cysterničky.

Likvorea tohoto původu je obvykle benigní a často spontánně ustává, pokud ne, rinologické ošetření je poměrně jednoduché a zpravidla úspěšné.

(Studium tohoto traktu je starší než FES, z dob, kdy se hledaly cesty infekce z nosu do intrakrania. Více jak staleté zkušenost s rinochirurgií a nosními tamponádami i v době před AB svědčí pro to, že je mezi nosem a intrakraniem dobrá anatomická bariera.)

klínová dutina

lamina cribrosa

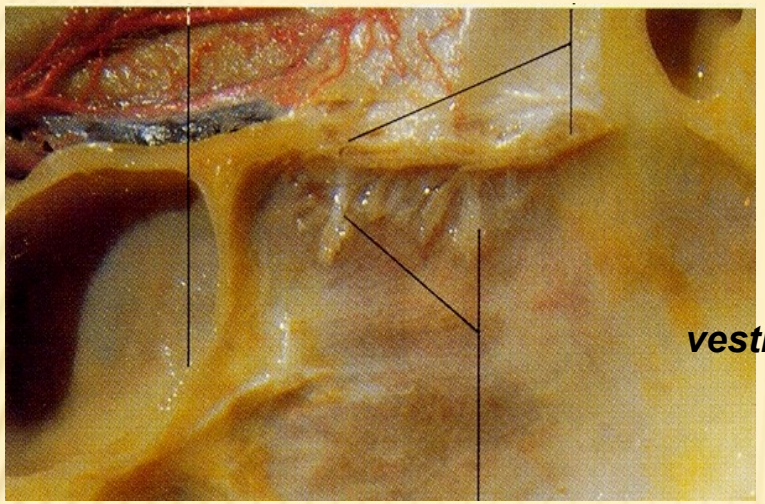

vestibulum nasi

naplněné cisterny podél
nn. olafactorii

Pohled na septum u dospělého
Nn. olfactorii a cisterny na septu
(tractus nasomeningealis)

n. vomeronasalis

nn. olfactorii

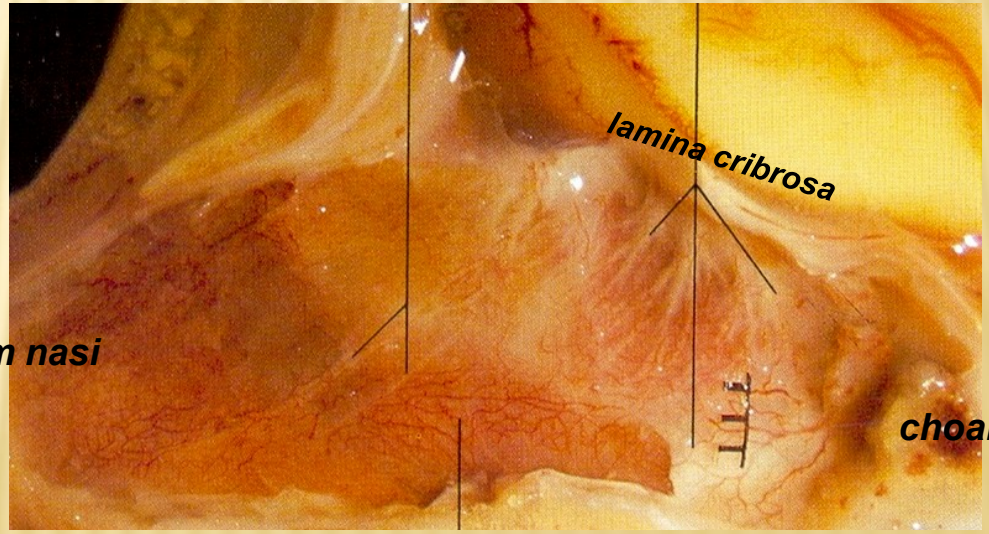

vestibulum nasi

choana

aa.nasales ***septi***

Fetus 40 cm: pohled na septum
Nn. olfactorii a n. vomeronasalis
(částečně převzato z Lang. J. Clinical anatomy of the nose)

ANAMNÉZA

- údaje o úraze, operaci v oblasti splanchnokrania (nebo otobbaze), u poz projevů se může opomenout zejména drobné poranění zevní nebo transnazální cestou (bodná poranění násadkou tužky, štětce)

- vodnatá sekrece z nosu, často zpočátku serosanguinolentní

- epistaxe zněkdy zcela překryje NL

- možná záměna s rinoreou při neurovaskulární / alergické rýmě (nepředchází svědění v nose a kýchání)

- intermitující sekrece, často závislá na poloze hlavy (příznak rezervoáru, např. ráno, když nemocný vstane, odkapává od nosu čirá tekutina, obvykle jednostranně, likvorová píštěl je buď v sinus frontalis nebo sphenoidalis

- bolesti hlavy, poruchy zraku (příznaky intrakraniální hypertenze), slepot při zlomeninách optického kanálu, anosmie

LOKALIZACE A PRŮKAZ LIKVOREY

na základě vyšetření

anamnézy fyzikálního laboratorního zobrazovacího

ANAMNÉZY

anosmie
60 % posttraumat. NL,
defekt je v.s. v krajině
lamina cribrosa

porucha zraku
poranění optiku u zlomenin
v krajině tuberculum sellae, nebo
sfenoidálním sinu a
zadních etmoidech

recidivující
hnisavé meningitidy
bez zjevné NL
pátrat v celé rinobazi

POÚRAZOVÁ MENINGITIS

asi ve 25 % svědčí pro píštěl

NA ZÁKLADĚ FYZIKÁLNÍHO vyšetření

rinologické + otologické

Valsalvův manévr

Queckenstedtův test

(komprese obou v. jugularis int.)

polohování hlavy

(rezervoárový příznak)

hallo efekt sekretu

(na filtračním papíře kruhový obrazec i falešně pozitivní)

bilaterální likvorea

(též jen z přesměrování i u jednostranných)

neurologické

LABORATORNÍ PRŮKAZ LIKVORU

Glukózový test je nejjednodušší

falešně pozitivní z příměsi slz a nosního hlenu ,
falešně negativní při meningitidě.
Za pozitivní se považuje 5mg/dL glukózy

Nefelometrické vyšetření na

- ß traced proteiny (prostaglandin D synthase) je produktem buněk arachnoidey, oligodendrocytů a plexus chorioideus (je přítomen také ale v srdci, varlatech a seru). Senzitivita v 92 % a specificita ve 100 %.

Imunoelektroforetický test na

- ß 2-transferrin jde o vysoce specifický protein likvoru, senzitivita a specificita 100 % (potřebná kolekce 0,5 ml a nutné zchlazení pro instabilitu, pokud není vyšetřeno ihned)

(„Elektronický nos“:

identifikuje plyny a diferencuje mok-sekret-serum)

ZOBRAZOVACÍ METODY V HLEDÁNÍ PÍŠTĚLE NL

Klasický rtg: - linie zlomenin zasahují i kosti neurokrania,
- hladina sekretu v čelní a klínové dutině, zastření etmoidů
- pneumocephalus

HRCT je standardem pro hodnocení kraniofaciálních poranění

HRCT cisternografie (iohexol, iopamidol) odhalí i jemné lomené linie, hladinky v dutinách, anatomické anomálie (též v pneumatizaci paranazálních dutin) poškození mozku, stav leptomeningeálních prostor

U AKTIVNÍCH NL V 80 % URČÍ TOPOGRAFICKY MÍSTO PÍŠTĚLE

výtěžnost zvyšuje subtrakční cisternografie, zvyšování intrakraniálního tlaku íntratekální aplikací fyziologu , Valsalvou atd.

MR nemá přímý přínos pro dg. NL, ale nepřímo identifikací nálezů na měkkých tkáních intrakrania

Riziková místa nazální likvorey na MR v řezu v sagitální rovině

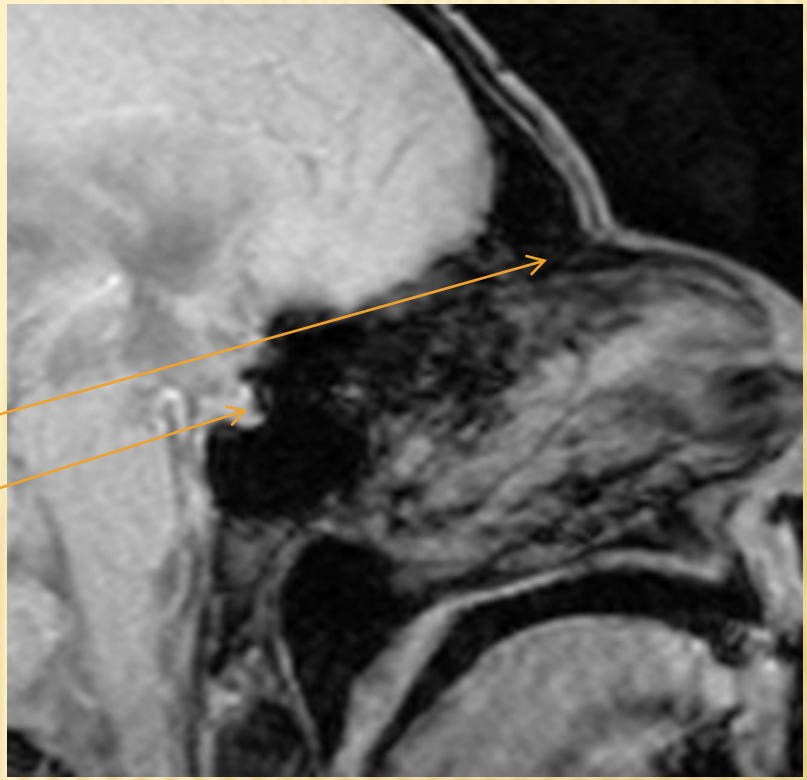

lamina cribrosa
sella turcica

Prolomení čelní kosti s dislokovanou zlomeninou též lamina interna, zastření čelní dutiny je v.s. likvorem

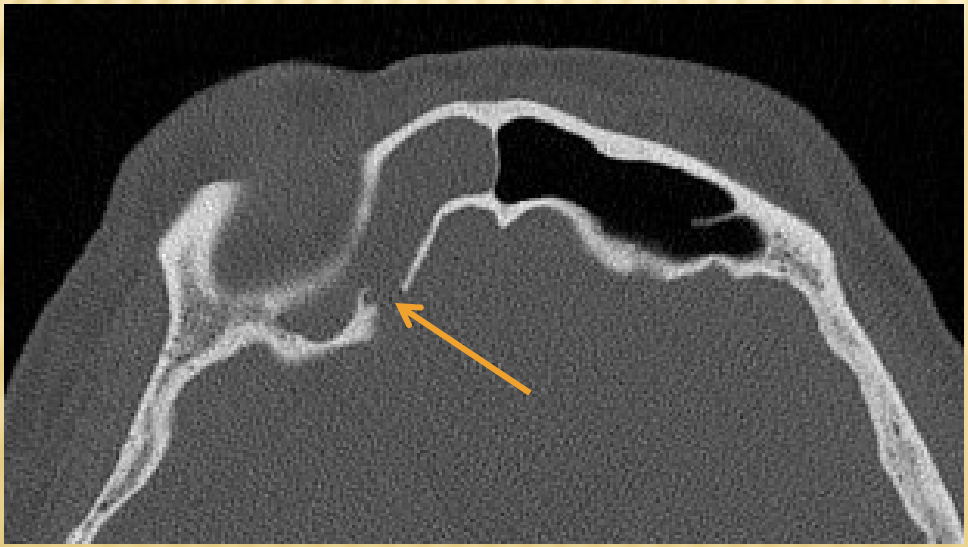

Animovaný obrázek zde demonstruje dynamiku krevního toku v oblasti krku, splanchnokrania a v oblasti neurokrania navíc posuny v likvorových prostorách.

JINÉ METODY

FLUORESCEIN (0,5 ml 5 % roztoku s 5 - 10 ml likvoru)

- polohování nemocného na 2-3 hodiny
- endoskopie: likvor je viditelný v endoskopickém světle, nejlépe s modrým filtrem
- jde-li o otolikvoreu , fluorescence je patrná při otoskopii a pozorováním faryngeálního ústí sluchové trubice endoskopicky

PŘI NEGATIVNÍM NÁLEZU:

-Vystlat dutinu nosní tamponky,

-provést manévry zvyšující intrakraniální tlak

- následně studovat fluorescenci tamponky s určenou lokalizací

VYŠETŘENÍ RADIOAKTIVNÍMI IZOTOPY s registrací seriovou scintigrafií

za pomoci I131, serum albuminu, Yb169, In111, TC99 aj.

- lze modifikovat též pomocí tamponků s následnou jejich analýzou
- falešná pozitivita až ve 30 %

PŘI NEGATIVNÍM NÁLEZU

- Radionuklidová cisternografie – je citlivější než výše uvedená, ale méně přesná v lokalizaci píštěle

LÉČBA
KONZERVATIVNÍ

Polohování nemocného ke snížení intrakraniálního tlaku

Snižování tlaku lumbální drenáží, punkcemi

- Kontraindikace při edému mozku a zvýšeném intrakraniálním tlaku
- Zvyšuje se riziko vstupu infekce píštělí

Profylakticky AB

- vždy při iatrogenní NL, zejména po operaci rinosinusitid
  (užití steroidů a diuretik nemá vliv)

Preventivní opatření proti vzniku dalších intrakraniálních komplikací – proti krvácení a otoku

CHIRURGICKÁ LÉČBA NL

NEODKLADNÁ CHIRURGICKÁ EXPLORACE A UZÁVĚR DEFEKTU při:

- otevřených poraněních hlavy s poraněním dury
- uzavřených poranění hlavy s intrakraniálními komplikacemi
- peroperačním zjištění NL (při ORL a neurochirurgickém výkonu)

VŽDY při:

- velkém defektu dura mater
- netraumatické NL
- protrahované NL bez ohledu na etiologii
- recidivující NL
-- při souběhu s meningitidou

TRAUMATICKÉ NEIATROGENNÍ NL SE HOJÍ SPONTÁNNĚ:
do týdne v 70 %, do 3 měsíců dalších 25 % a do 6 měsíců téměř všechny

PO NEÚSPĚŠNÉM PRVNÍM VÝKONU cestou endonazální je rozhodování zda znovu cestou EES nebo cestou neurochirurgickou. Neurochirurgický přístup je pro nemocného náročnější a ani on není vždy úspěšný.

CESTA OPERAČNÍHO OŠETŘENÍ NL

ENDONAZÁLNÍ

PROVEDENÍ CESTOU EES JE
IDEÁLNÍ S ASISTENCÍ CT NAVIGACE

VÝHODY:
Lokalizují píštěl
U píštěli v čelní, a klínové dutině lze dutiny obliterovat, event. kranializovat

Úspěšnost první operace je asi 90 %

INTRATEMPORÁLNÍ OTOLOGICKÉ POSTUPY PŘI OTOLIKVOREY: cestou mastoidektomie apod.

TRANSFACIÁLNÍ

UŽITÍ POSTUPŮ PŘES DUTINY Z VNĚJŠKA
(klasická rinochirurgie)
Lze užít techniky oblite-race dutiny.

TRANSKRANIÁLNÍ

KLASICKÉ NCH POSTUPY
(extradurální a subdurální postup)
Subkraniální,transglabelární výhodný pro přehled intra i extrakrania při frontobazálních zlomeninách
Nevýhody: vznik pooperační anosmie, poruchy paměti, intrakraniální edém a krvácení

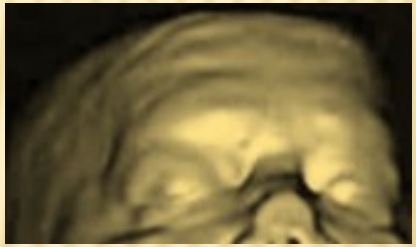

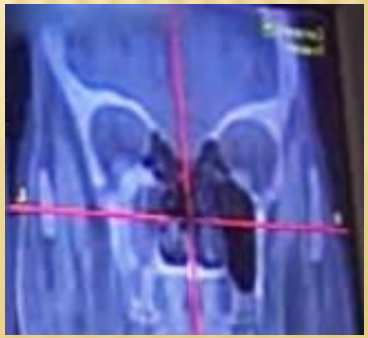

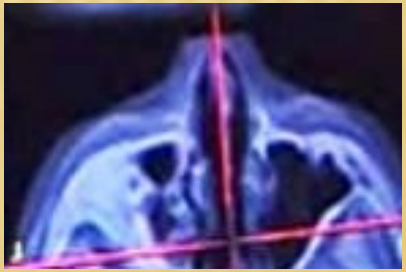

MATERIÁLY K UZÁVĚRU PÍŠTĚLE

- fascie (fascia temporalis, fascia lata, též z tkáňové banky)
- sval (z m. temporalis)
- mukoperiostální lalok z nosního septa
  z nosní skořepy
- tuk z břišní stěny
- hydroxylapatit, kolagenní / fibrinové lepidlo, gelfoam, Meroce

Tkáně se mohou přihojit jen na povrch bez sliznice! Mohou by vloženy navnitř defektu v tvrdé pléně, mezi plénu a kost a na defektu a kosti, běžně se užívají vícevrstevné kombinace, zejména z přístupu transnazálního, méně transkraniálního.

Operační mortalita je pod 2 %, transkraniální přístupy mají vyš morbiditu. Je významná proto selekce nemocných k postup

Pneumoorbita a zlomenina optického kanálu

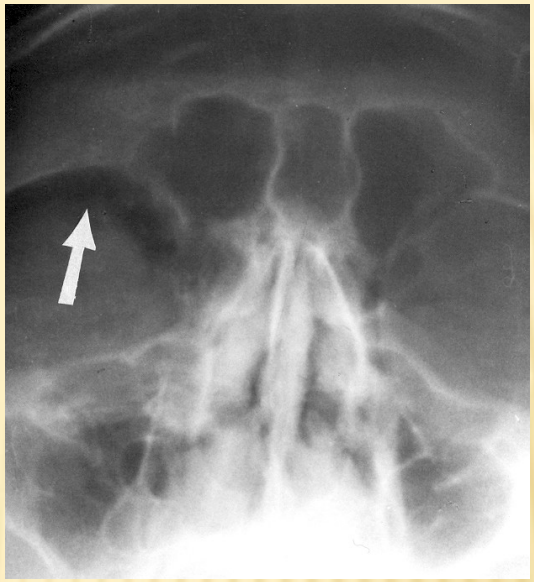

Pneumoorbita a zlomenina baze, zastření bulla frontalis (frontoethmoidalis likvorem)

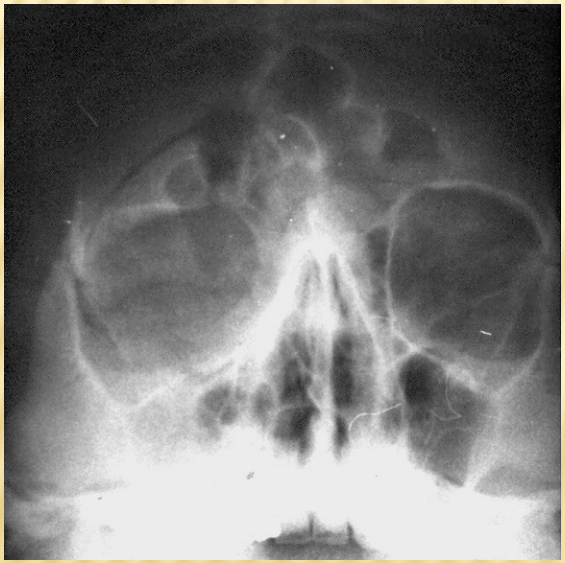

Frontobazální tříštivá zlomenina se zastřením též pravé očnice protruzí bulbu v důsledku retrobulb.hematomu

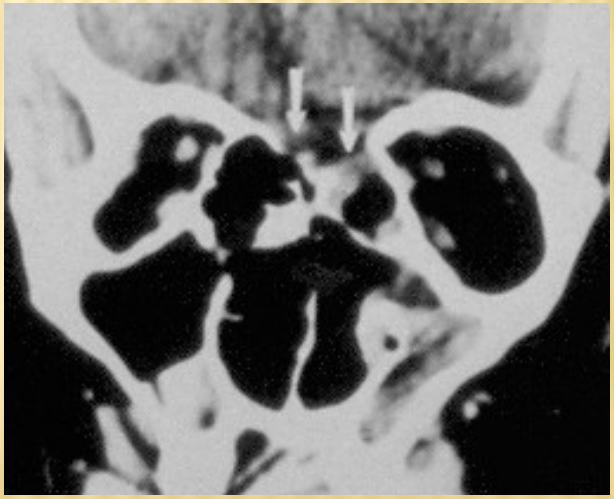

Tříštivá frontobazální zlomenina s rozsáhlou dislokací vomeru a crista galli a totéž ve střední etáži **obličeje**

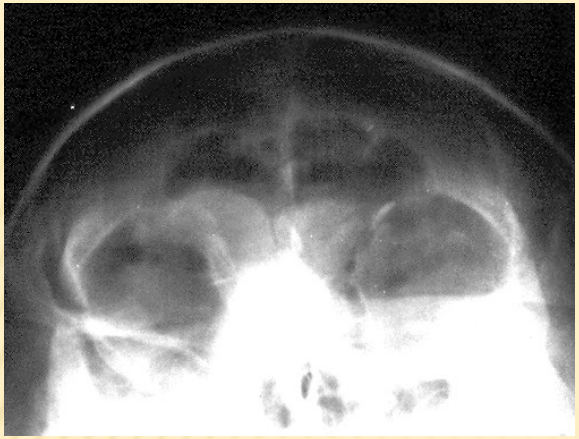

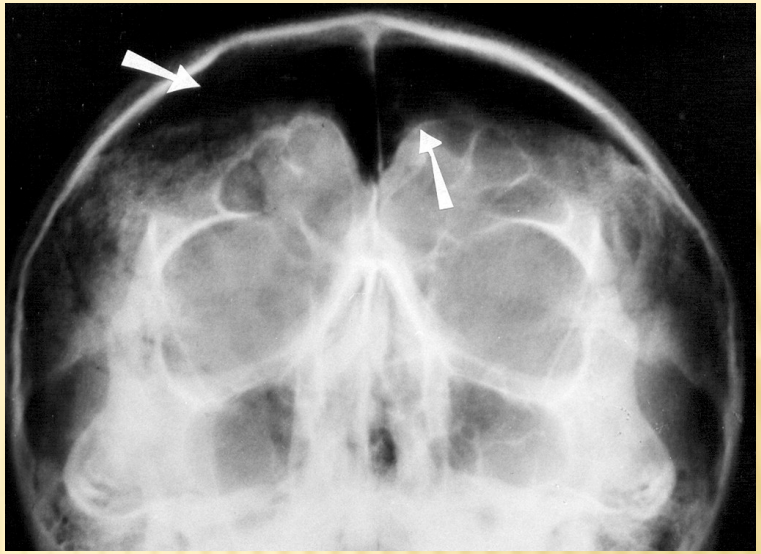

Tříštivá frontobazální zlomenina s pneumocefalem na obou obr.

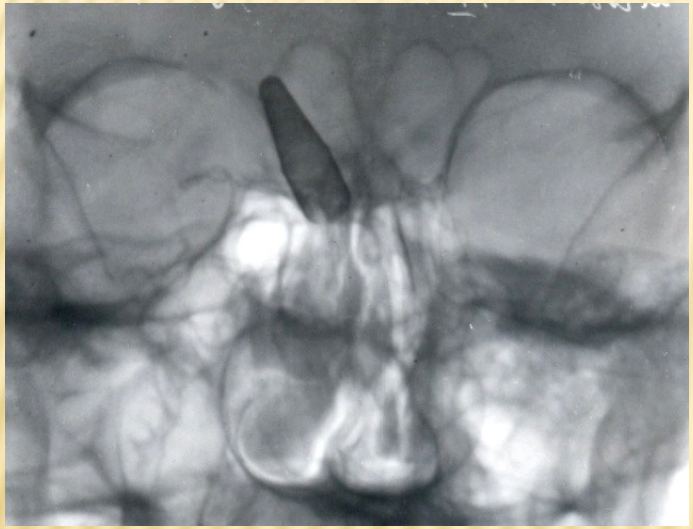

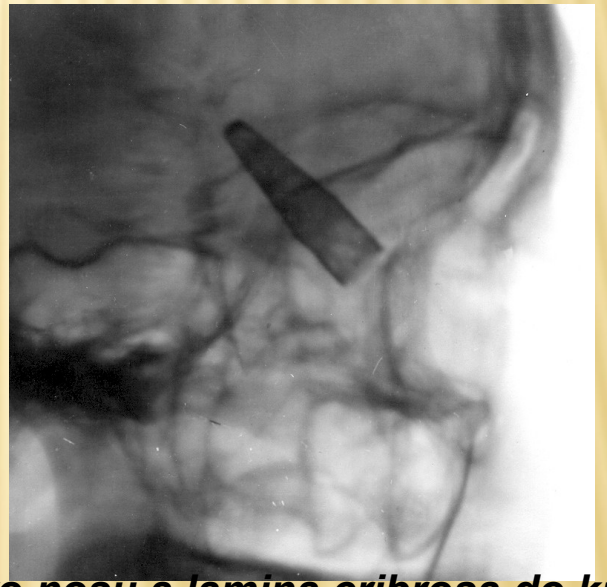

Kovový chránič tužky vražený v r. 1922 přes nitro nosu a lamina cribrosa do krajiny frontálních laloků vyvolal po 24 asymptomatických letech (1946) leptomeningitidu. Odstraněno transnazálně (J. Hybášek), zhojeno za pomocí PNC.

Podstatně aktuálnější ilustrace najde čtenář v kapitole 12 – ORL traumatologie